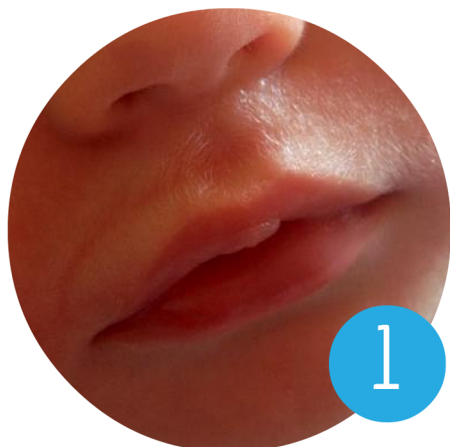

ЕСТЬ ЛИ ЗДЕСЬ УЗДЕЧКА?

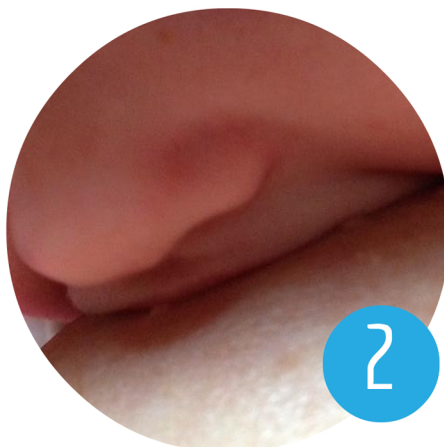Супер-следствие по делу уздечки языка/губы



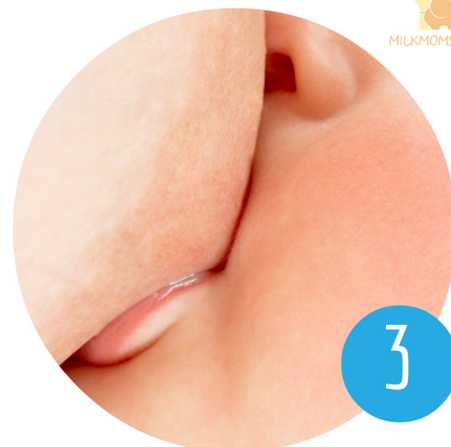milkmomstory.livejournal.com



1

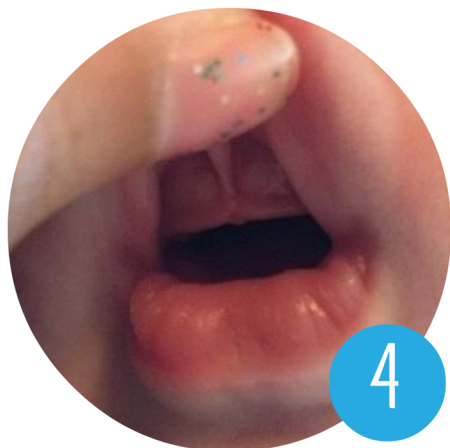

2

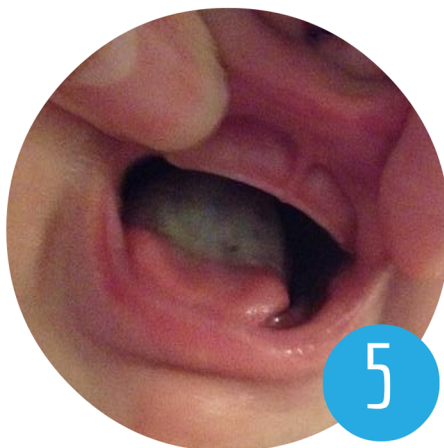

3

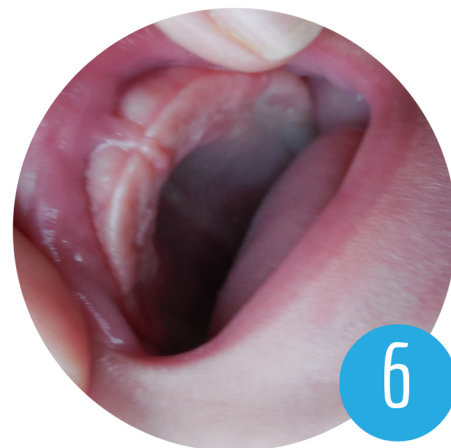
staciebingham.com



4

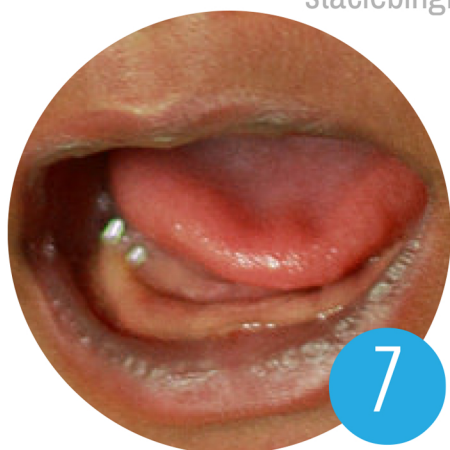

5

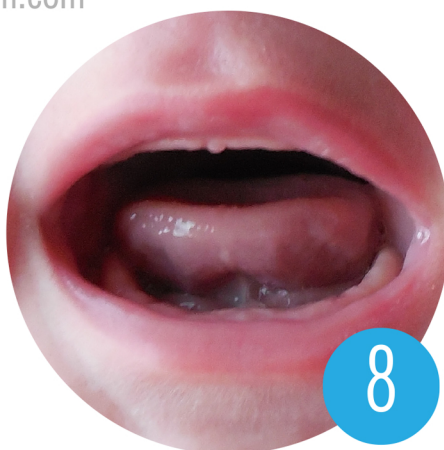

6

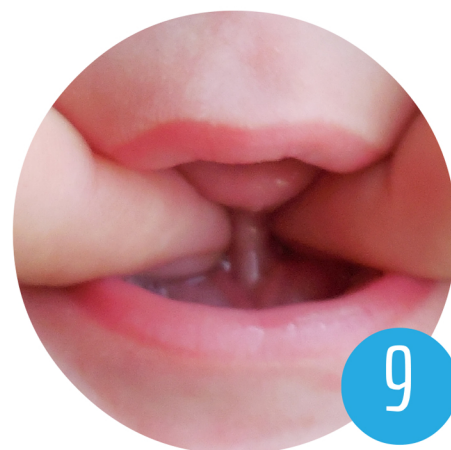staciebingham.com



7



8



9

1. волдырь на губе,
залом над губой

4. ограниченная
подвижность губы

7. вмятины на языке

2. образование складки
на губе

5. двухцветный язык

8. закручивание языка,
чашеобразная форма

3. подвернутая губа

6. высокое нёбо

9. очевидная уздечка

Не предназначено для диагностики

www.staciebingham.com

Супер-следствие по делу уздечки языка/губы

Диагностика – это то, чем занимаются только лицензированные медицинские специалисты. Поиски ответов в Интернете не могут заменить реального осмотра и оценки ситуации опытным IBCLC (консультант по лактации, грудному вскармливанию) и постановки диагноза медицинским специалистом. Эта информация не является диагностическим инструментом; для адекватной оценки уздечки необходимо проверить ее функциональность (как она работает) и форму (как она выглядит). Даже при наличии проявлений у ребенка одного или нескольких перечисленных далее признаков уздечка может быть нормальной.

Изображение 1: Волдыри на губах часто считаются нормальной составляющей грудного вскармливания, но также они могут быть признаком тех или иных проблем. Этот милый маленький пузырек, возникающий под губным желобком вашего малыша, может указывать на дополнительное напряжение губы, которое требуется, чтобы удерживать грудь во рту.

На верхней губе, которая с трудом выворачивается наружу, во время кормления зачастую образуется складка (изображение 2) или она подворачивается внутрь (изображение 3). Если у ребенка после сосания груди возникает то, что я называю «размазанной губной помадой», это признак, указывающий на затрудненное выворачивание губы. Конечно, это также может быть связано с положением (ребенка у груди. – прим.пер.); при частом проявлении такого эффекта даже во время работы над улучшением качества прикладывания к груди, скорее всего, есть смысл для более пристального изучения ситуации.

Изображение 2: Образование складки "гармошкой" на губе, ограниченной в подвижности. Видите горизонтальную линию под носом? Вместо выворачивания при захвате груди, на верхней губе образуется складка. Сразу после кормления сгиб будет выглядеть как красная линия, см. изображение 1.

Изображение 3: Еще одно действие, компенсирующее ограниченность подвижности верхней губы, она может подворачиваться. Некоторые мамы могут вручную выворачивать губу наружу, подсовывая под нее палец; другие мамы отмечают, что губа превращается в плотный валик, с которым сложно что-то сделать – это зависит от растяжимости уздечки и губы каждого конкретного малыша.

Изображение 4: Простой способ получить подсказку о наличии короткой уздечки языка – вывернуть верхнюю губу и посмотреть, как уздечка крепится к деснам. Это более комфортный способ по сравнению с проверкой непосредственно языка вашего малыша при помощи пальцев. Многие специалисты согласны, в 90-99% случаев наличие уздечки сопутствует короткой уздечке языка с прикреплением к его задней части.

Изображение 5: "Двухцветный язык" – это термин, которым со мной поделилась Cathy Watson Genna. Его часто ошибочно принимают за молочницу (кандидоз), но во многих случаях на языке видна линия, которая указывает на место, где подвижность языка ограничена. В этом отличие от молочницы, которая может проявляться в виде пятен в любом месте на слизистой. Субоптимальная работа языка может препятствовать нормальному сдвиганию клеток, которое происходит при трении языка о небо (подумайте о скребке для языка), и белый цвет свидетельствует именно об этой проблеме. Так может проявляться разрастание *нитевидных сосочков языка*, иногда такое явление называют "*волосатым языком*".

Изображение 6: Еще один очевидный момент – небо малыша. Когда ребенок плачет, зевает или просто находится рядом с вами, вы всегда можете заглянуть ему в рот и увидеть небо. В идеале небо имеет подковообразную форму, широкую поверхность, полого поднимающуюся от передней части к задней. В процессе глотания язык с оптимальным диапазоном подвижности формирует и сглаживает небо ребенка еще до его рождения. У детей с ограниченной подвижностью языка часто формируется сводчатое небо – арка, пузырь, канал, V или другая форма. Это связано с неспособностью языка дотягиваться до неба и эффективно участвовать в его развитии.

Изображение 7: Не знаю, существует ли для этого специальный термин, но многие мамы рассказывают о вмятинах или углублениях на языке своих малышей. Эти вмятины могут возникать, когда язык натягивается тканями, расположенными под ним.

Изображение 8: Язык ребенка может скручиваться или закручиваться вверх в форме чашечки во время плача. Диапазон движения языка также ограничен тканью, натянутой под ним.

Изображение 9: Вы можете сами исследовать уздечку на ощупь. Эта манипуляция может расстроить малыша, но пальцы заботящегося взрослого наиболее привычны и комфортны для него. Поэтому если вы хотите проверить, что происходит во рту, попробуйте сами. Положите ребенка себе на колени так, чтобы его ножки были направлены в сторону ваших коленей (головой к своему животу. – прим.пер.), и подсуньте пальцы под язык, наклонившись сверху к лицу малыша. Указательными пальцами аккуратно ощупайте и приподнимите язык... Попросите помощника сделать несколько фотографий.

Составлено Stacie Bingham, CD (DONA), LCCE

Перевод с официального разрешения автора выполнила Вероника Макарова, консультант по грудному вскармливанию, Санкт-Петербург

